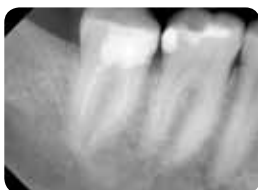


# Potilastapaus 2Shapen käytöstä



*57-vuotias nainen tuli perushammaslääkärin läheteellä d.47 uusintajuurihoitoa varten. Ongelmana oli d.47 oireilu sekä vanhojen täytteiden purku, joka ei ollut edennyt oman hammaslääkärin toimesta. Potilas toivoi d.47 säilyttämistä poiston sijaan.*

**Lähetekuvassa** todetaan apikaalisesti vajaa distaalijuuren täyte, mesiaalisista kanavista lähtevä hammaslääkäri oli osittain saanut vanhaa täytettä pois ja kuvassa viitteet kanavalääkkeestä. Distaalijuuren ympärillä lamina dura katkeaa ja luu on diffuusiuu juuren apikaaliosan ympärillä.

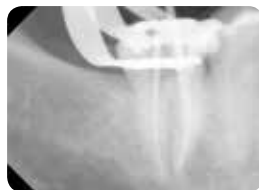

**Ensimmäisellä hoitokäynnillä** d.47 vanha täyte poistettiin R-Endon mustalla ja harmaalla neulalla kofferdam-suojauksessa. Distaalijuuren apikaalikolmannekseen edettiin 0.06-0-08 K-viiloilla ja kaikkien kanavien (MB, ML ja D) pituus määritettiin 0.10 K-viilalla apex-mittarin avulla.

Avaus ja laajennus tehtiin käyttämällä 2Shape TS1-2 neuvoja ja apikaalinen viimeistely tehtiin F40 viimeistelyneulalla.

Neulatyöskentelyn ajan huuhteluun käytettiin NaOCl 3%, loppuhuuhdelussa NaOCl tehostettiin EndoUltralla, jota käytettiin noin 30 sekunnin ajan kaikissa kanavissa. Kanavakuivauksen jälkeen lopuksi huuhdeltiin EDTA 17%:lla sekä Klorhexolilla.

Kuivattuun kanavaan laitettiin kalsiumhydroksidi (UltraCal) lääkeaineeksi ja väliaikaiseksi paikaksi Cavit G sekä Fuji II LC.



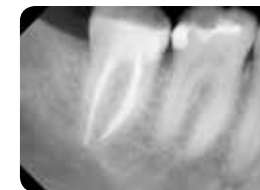**Toisella käynnillä** kanavat puhdistettiin kofferdam-suojauksessa kalsiumhydroksidista NaOCl 3%:lla ja F40 viilalla.

Master-point-kuva otettiin niin, että kaikissa kanavissa oli F40 GP-nasta, joilla sitten primaaritäyttö tehtiin.

Ennen täyttöä kanavat vielä huuhdeltiin EDTA 17%:lla ja Klorhexolilla ja kuivattiin huolellisesti.

Sealeriksi kanaviin laitettiin AH+ ja päänasta katkaistiin lämmin-guttaperkka-järjestelmällä, jolla myös koronaalisesti etenkin laakea distaalikanava tiivistettiin.

Kanavien suut peitettiin Coltosolilla ja väliaikainen paikka tehtiin Fuji II LC:lla. Lopuksi otettiin vielä täyttö-HF.



*Juurihoidon päätyttyä potilas varasi ajan omalta hammaslääkäriltään d.47 keraamista paikkausta varten*

